Bullöse Mycosis fungoides: Ein klinischer Indikator für einen aggressiven Krankheitsverlauf

Daniel Craus[1], Julian Kionke[1], Ana-Lee Gerdes[1], Julia Hyun[1], Alexander Kreuter[1,2], Jörg Schaller[3], Uwe Hillen[3], Alena-Lioba Michalowitz[2], Valentina Laura Müller[1]

1 Klinik für Dermatologie, Venerologie und Allergologie, HELIOS St. Johannes Klinik Duisburg

2 Klinik für Dermatologie, Venerologie und Allergologie, HELIOS St. Elisabeth Klinik Oberhausen, Universität Witten/Herdecke

3 MVZ Dermatopathologie Duisburg Essen, Essen

Bullöse Mycosis fungoides (MF)

- Seltene Subform, die durch das Auftreten von Blasenbildung auf der Haut gekennzeichnet ist
- Assoziiert mit einem aggressiveren Krankheitsverlauf und einer schlechteren Prognose
- Seltenes Auftreten
  - nur wenige Fälle der bullösen MF sind in der Literatur beschrieben
- Meist simultan auftretend zu bereits vorhandenen Plaques, Tumoren oder als de novo Manifestation

Klinische Merkmale:

- Schlaffe und pralle Blasen
  - häufig auf bereits vorhandenen Hautläsionen
  - auch auf gesunder Haut
- Die Läsionen neigen zur Ulzeration
- Oft mit Sepsis und rascher Allgemeinverschlechterung assoziiert

Fallbeschreibung

- 92-jähriger Patient
- ED einer Mycosis fungoides 2018
- T3 N0 M0 B0
- Stadium IIB nach ISCL/EORTC 2007
- Rasche Entwicklung bullöser Plaques und Nodi am gesamten Integument sowie Fieber
- Nachweis von Staphylococcus aureus im Hautabstrich

Klinik

- Erythematöse, infiltrierte Plaques
- Pralle und schlaffe Bullae
- Erosionen, Krusten

Differenzial-diagnosen

- Bullöse Autoimmundermatosen
- Bullöse Arzneireaktionen
- Virale und bakterielle Infekte
- Arthropodenreaktionen
- Kontaktdermatitiden

Histopathologie

In der oberen und mittleren Dermis:

- Dichtes Infiltrat atypischer, mittelgroßer T-Lymphozyten mit Epidermotropismus
- Pautrier-Mikroabszesse
- Subepidermale Blasenbildung

Immunhistochemie:

- Starke Positivität der T-Zellen für CD3 und CD4
- CD8 deutlich weniger exprimiert
- Atypische T-Lymphozyten: Expression von
  - *TIA-1*
  - *Granzyme B*
- Hinweis auf Zytotoxischen Phänotyp
- Proliferationsmarker Ki67 in 60 % der Zellen nachweisbar

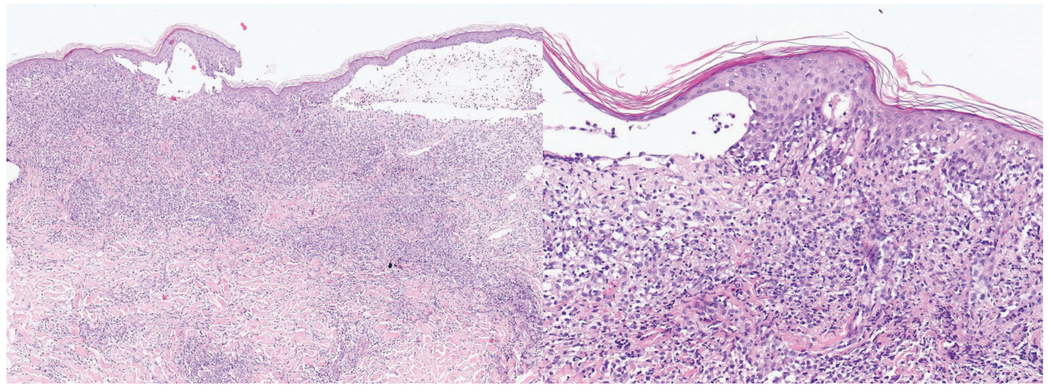

Mycosis fungoides typischer Epidermotropismus
(a) Pautrier-Mikroabszess
mit subepidermaler Blasenbildung sowie Spongiose
(b) Hämatoxylin-Eosin-Färbung

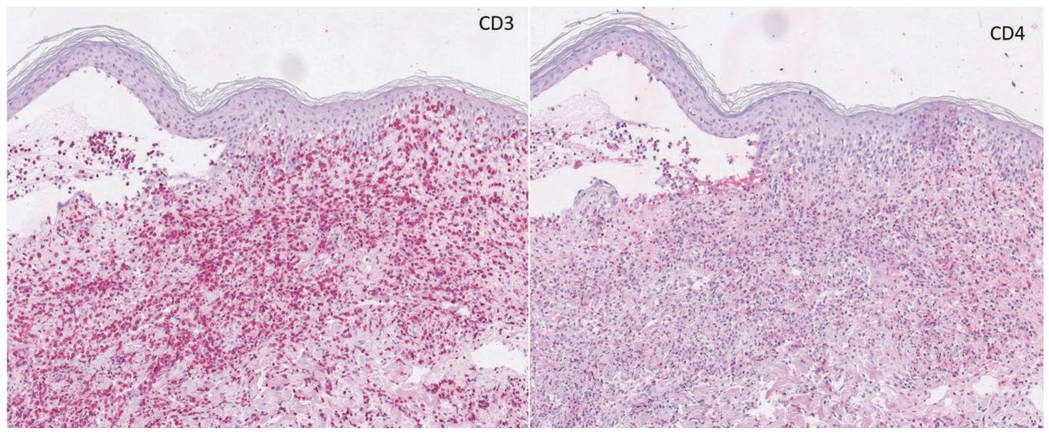

Immunhistochemische Untersuchung mit CD3 und CD4

Therapie

Bisher:

- Läsionale Radiatio (kurzfristige Besserung)
- Neotigason (keine Besserung)
- Bexaroten (abgesetzt bei Nebenwirkungen)
- Roferon (abgesetzt bei fehlender Verfügbarkeit)
- Extrakorporale Photopherese (intermittierende Anwendung)
- Creme PUVA (intermittierende Anwendung)

Aktuell:

Bei septischer Konstellation konnte eine geplante low dose Chemotherapie mit Gemcitabin 1000mg alle 2 Wochen nicht initiiert werden. Es kam aufgrund der Progredienz der Erosionen und Blasen zu einer MSSA-Sepsis mit Exitus letalis.

Pathogenese und Prognose

Pathogenese: Der genaue Mechanismus der Blasenbildung ist nicht vollständig geklärt, jedoch spielen eine epidermale Degeneration bei Epidermotropismus, eine intraepidermale Blasenbildung durch das Zusammentreffen von Pautrier Mikroabszessen, ein Koheränzverlust zwischen Basallamina und basalen Keratinozyten durch neoplastische Lymphozyten sowie der Einfluss von aus atypischen Lymophozyten freigesetzten Lymphokinen eine Rolle. Eine vermehrte Kolonisation mit Staphylococcus aureus scheint ebenfalls einen Einfluss auf die klinische Verschlechterung zu haben.

Prognose: Diese Form der Mycosis fungoides verläuft meist fulminant und weist eine hohe Mortalitätsrate auf. Nach Auftreten der Blasen versterben etwa 50 % der Patienten innerhalb von 12 Monaten. Sepsis und Ulzerationen sind häufige Komplikationen.

Literatur

1. Willemze R, Cerroni L, Kempf W et al. (2019) The 2018 update of the WHO-EORTC classification for primary cutaneous lymphomas. Blood 133(16):1703–1714
238(3):498–506
2. Bowman PH, Hogan DJ, Sanusi ID (2001) Mycosis fungoides bullosa: report of a case and review of the literature. J Am Acad Dermatol 45(6):934–939
3. Kamran B, Fatemeh M, Ahmadreza R et al. (2008) Bullous mycosis fungoides: a case report. Dermatol Online J 14(2):11
4. Kneitz H, Bröcker EB, Becker JC (2010) Mycosis fungoides bullosa: a case report and review of the literature. J Med Case Rep 4:78
5. Nofal A, Alakad R, Ehab R et al (2021) Mycosis fungoides bullosa: An unusual presentation of a rare entity.JAADCaseRep18:82–88

Helios

www.helios-gesundheit.de